

IMPLANTOLOGIE JOURNAL

| Spezial

Implantation im Oberkieferseitenzahnbereich – ästhetisch und minimalinvasiv | Minimalinvasive Implantologie – Ein Überblick und Erfahrungsbericht

| Fachbeitrag

Bisphosphonattherapie und Osteonekrose des Kiefers | Implantatgetragene Rehabilitation nach Strahlentherapie

| Anwenderbericht

Risikomanagement – objektive Beurteilung der Implantatstabilität

| IDS-Neuheiten

IDS 2013 erneut im Zeichen der Implantologie

| Events

Jahrestreffen der Deutschen Sektion im Internationalen Team für Implantologie (ITI)



Minimalinvasive Implantattherapie



Implantation im Oberkieferseitenzahn- bereich – ästhetisch und minimalinvasiv

Eine minimalinvasive Behandlung in allen Bereichen der Medizin ist stets Patientenwunsch. Vorausschauendes Behandeln ist dabei in allen Teilabschnitten der Implantologie wesentlich, um den Patienten ein minimalinvasives Verfahren (MIV) anbieten zu können. Die minimalinvasive Chirurgie bezeichnet als Oberbegriff operative Eingriffe mit kleinstem Trauma, d.h. mit kleinster Verletzung von Schleimhaut und Weichteilen.¹ Die Autoren beschreiben nachfolgend eine ästhetisch-minimalinvasive Implantation und Versorgung.

Dr. Dr. Rainer Fangmann, M.Sc., Dr. Carsten Franke, ZT Martin Holz

■ Es war schon immer das Ziel einer Behandlung, eine rasche Genesung mit geringen postoperativen Beschwerden herbeizuführen. An die Implantologie sollte heute schon bei Zahnextraktionen gedacht werden. Nach Zahnverlust kommt es zu unterschiedlich stark ausgeprägtem Knochenskollaps. Mit der Atrophie des Alveolarknochens verschlechtern sich neben dem ästhetischen Erscheinungsbild vor allem die Voraussetzungen für jede implantologische Rehabilitation. Augmentative Maßnahmen zur Verbesserung der Funktion und der Ästhetik sind häufig notwendig und intensivieren den finanziellen, aber auch den chirurgischen Aufwand im Sinne invasiver Operationsmethoden. Die gezielte Alveolarkammprophylaxe unmittelbar nach Zahnextraktionen ist ein bewährtes Mittel, um Patienten invasive Folgebehandlungen zu ersparen. Hierfür steht heute der Begriff der Kieferkammprävention (Ridge/Socket Prevention).² Genau wie bei der Zahnextraktion an die Kieferkammprävention gedacht werden sollte, so spielt bei der Implantatinsertion das spätere Gingivamanagement eine wichtige Rolle, auch unter dem Aspekt der minimalen Belastung des Patienten und späterer Folgen. Weitere Aspekte der Belastung der Patienten sind die in der Implantologie und Zahnmedizin in ihrer Anzahl durchgeführten Abformungen. Dieses gilt sowohl für die konventionelle als auch für die zunehmend digitale Abformtechnik. Die Abformungen sind aber für die Herstellung der notwendigen Planungsmodelle, der Modelle für die Übertragungsschablonen und 3-D-Planungen sowie die Modelle für die definitive Versorgung mit ihren Schleimhautmasken notwendig. Diese Modellherstellungen mit den vorrausgehenden Abformverfahren belasten den Patienten, nicht nur finanziell.

Das im Weiteren dargestellte Fallbeispiel zeigt einen implantologischen Ersatz eines Oberkiefermolaren unter dem Aspekt des Sockelerhalts, der geführten Implantation, der provisorischen Versorgung bis zur ästhetischen vollkeramischen Rehabilitation mit individuellem Abutment bei einer 43-jährigen Patientin im guten allgemeinen Gesundheits- und Ernährungszustand. Die Patientin steht in keiner medikamentösen Behandlung und weist keine Allergien auf.

Orale und dentale Anamnese

Die Patientin weist fünf Goldinlayversorgungen auf. Sie ist seit Jahren in einem regelmäßigen SOLO-Prophylaxe-Programm eingebunden und zeigte eine sehr gute Compliance. Seitens der Patientin bestand Wunsch nach einer zahnfarbenen Wiederherstellung der Zahnücke Regio 16. Da die Nachbarzähne unbehandelt waren, schied eine Brückenversorgung aus.

Zahnspezifische Anamnese

Die Zahn 16 spezifische Anamnese ergab, dass der Zahn vor mehr als 17 Jahren erstmals pulpitische Beschwerden aufzeigte. Infolgedessen erfolgte zu dieser Zeit eine Wurzelkanalbehandlung. Prothetisch wurde der Zahn mit einem mesio-okklusal-vestibulären Keramikinlay versorgt. 1996 kam es zur Fraktur dieses Keramikinlays. Die neue prothetische Rehabilitation bestand aus einer Keramikteilkrone. 2009 entwickelte sich eine vestibuläre Fistelbildung infolge einer apikalen Ostitis. Die zunächst durchgeführte Wurzelspitzenresektion der vestibulären Wurzeln zielte auf eine Beseitigung der Entzündung ab.

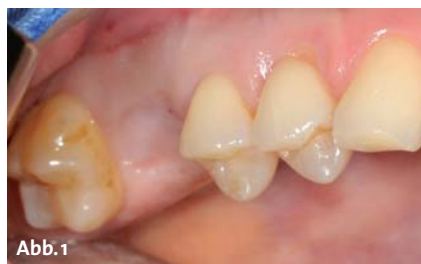

Abb. 1

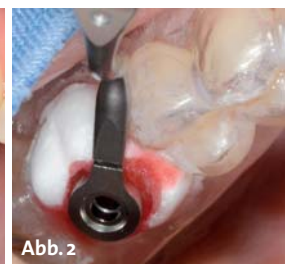


Abb. 2

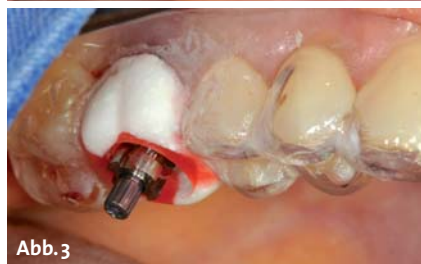

Abb. 3

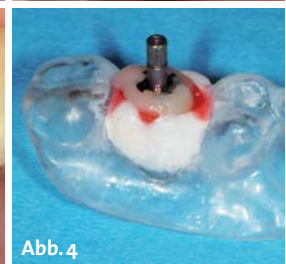

Abb. 4

Abb. 1: Zustand fünf Monate nach Zahnextraktion mit Sockelerhalt. – **Abb. 2:** Übertragungsschablone mit Bohrlöffel. – **Abb. 3:** Abformpfosten und -löffel in situ. – **Abb. 4:** Abformpfosten und -löffel mit Kunststoff verbunden – extrakorporal.

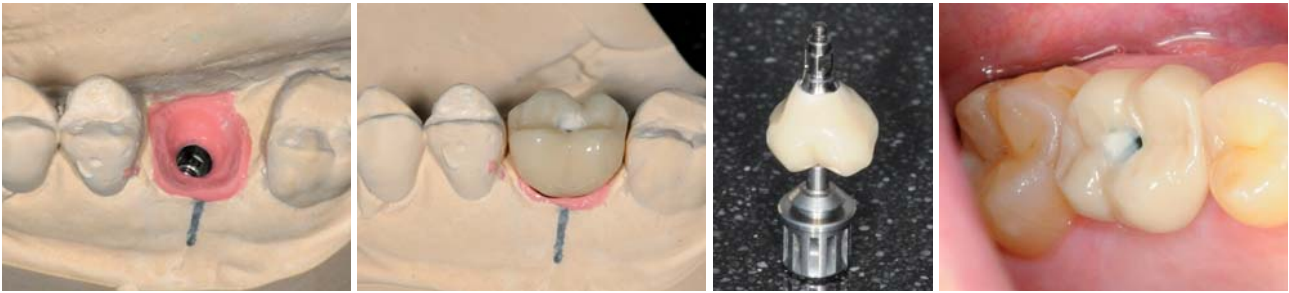

Abb. 5: Modell mit idealisierter Schleimhautmaske. – **Abb. 6:** Provisorischer Zahnersatz im Modell. – **Abb. 7:** Provisorischer Zahnersatz auf Einbringsschlüssel. – **Abb. 8:** Provisorischer Zahnersatz in situ.

Es kam anfänglich zu einer deutlichen Verbesserung des Befunds, jedoch entwickelte sich im Jahre 2010 eine erneute Fistel. Darauf erfolgte eine Dentalmikroskop-gestützte orthograde Revision der Wurzelfüllung. Im Verlauf der Revisionsbehandlung konnte ein zusätzlicher Wurzelkanal erschlossen werden, die Fistel bildete sich bereits nach einigen Tagen zurück, die palatinale Wurzel wurde mit Guttapercha und die bereits resezierten Wurzeln mittels MTA-Angelus (Angelus, Londrina, PR, Brazil) orthograd gefüllt. Die Röntgenkontrolle nach sechs Monaten zeigte eine fast vollständige Reossifikation der apikalen Läsion, klinisch war der Zahn vollkommen unauffällig. Anfang 2011 zeigte sich im Rahmen einer durchgeführten Prophylaxebehandlung bei Inspektion des Zahnes eine mesial lokal deutlich erhöhte Sondierungstiefe sowie eine Pus-Entleerung im Bereich der palatinalen Wurzel des Zahns. Es bestand aufgrund der Symptomatik der Verdacht auf eine Wurzellängsfraktur der mesiobukkalen Wurzel, der Zahn wurde daraufhin entfernt und die Längsfraktur sicher bestätigt.

Zahnchirurgische Behandlung

Es erfolgte die Extraktion des Zahnes 16 minimalinvasiv unter Trennung in seine einzelnen Wurzelanteile. Das Granulationsgewebe wurde exkochleiert. Diese leere Alveole wurde zum Sockelerhalt mit einem alloplastischen Knochenersatzmaterial, einem TCP/PLGA-Komposit (easy-graft™ 400, Degradable Solutions AG), verfüllt. Dieses wurde wiederum mit einem resorbierbaren medizinischen Gelatineschwamm (Gelastyp, Sanofi-Aventis GmbH) und einer Überwendlingsnaht versorgt.

Implantatchirurgische Behandlung

Fünf Monate nach dem Sockelerhalt (Abb. 1) erfolgte eine Alginatabformung (Cavex CA37, Dental-Contact Vertriebs GmbH) vom Ober- und Unterkiefer. Da in dieser Situation keine 3-D-Planung notwendig war, wurde eine Implantation über das Guided Surgery Kit (Straumann GmbH) zur besseren Führung der Spiralbohrer geplant. Es wurde eine über fünf Zähne greifende Übertragungsschablone mit Einlassung eines Acrylglasringes (5 mm Durchmesser) hergestellt, der die entsprechenden Bohrlöffel aufnimmt. Nach typischer Abklappung des Mukoperiostlappens wurde die Übertragungsscha-

blone in Position gebracht. Der Bohrstollen wurde mit den entsprechenden Spiralbohrern des Guided Surgery Kit geschaffen (Abb. 2). Es wurde ein Bone Level Implantat (Länge 10 mm, Ø 4,1 mm, Straumann GmbH) subkrestal inseriert. Nach Entfernung der Einbringhilfe wurde der Abformpfosten für eine offene Abformung eingebracht. Es erfolgte die erneute Einsetzung der Übertragungsschablone, die nun die Funktion des Abformlöffels übernahm (Abb. 3). Der Abformpfosten wurde mittels eines selbsthärtenden Kunststoffs aus einer Kartusche (VOCO Structur 2 SC, VOCO GmbH) mit dem Abformlöffel (gleich ehemals Übertragungsschablone) verbunden (Abb. 4). Nach Abformung wurde die Verschlusschraube auf das Implantat gesetzt. Es erfolgte der typische Naht-Wundverschluss.

Laborverfahren

Das dem Abformpfosten entsprechende Manipulierimplantat wurde an der Übertragungsschablone fixiert. In das vorhandene Gipsmodell wurde seitens des Zahn-technikers ein ausreichend großer Stollen für das Manipulierimplantat getrieben, anschließend wird dieses mit Gips positioniert. Nach Aushärtung erfolgte die Herstellung einer nach ästhetischen und biologischen Gesichtspunkten idealisierten Schleimhautmaske (Abb. 5). Im nächsten Schritt wurde mit der Herstellung des provisorischen Zahnersatzes für den Zahn 16 begonnen (Abb. 6). Es kam das Provisoriumssekundärteil RC (Straumann GmbH) zur Anwendung (Abb. 7). Es wurde eine monolithische Krone mit zentralem Schraubenkanal hergestellt. Das Provisorium war in diskretem Nonkontakt gestaltet.

Einsetzen der provisorischen Komponente

Nach dreimonatiger Osseointegration erfolgte die operative Implantatfreilegung mit dem typischen Reentry. Die provisorische Krone wurde entsprechend dem prophetischen Protokoll eingesetzt (Abb. 8). In den Schraubenkamin wurde zunächst ein in 0,2 % Chlorhexidin getränktes Schaumstoffpellet eingeführt und dieser dann mit lichthärtendem Kunststoff (Tetric EvoFlow, Ivoclar Vivadent GmbH) verfüllt. Es wurde der Kontakt mit der Gegenkieferbezahnung in allen Richtungen vermieden.

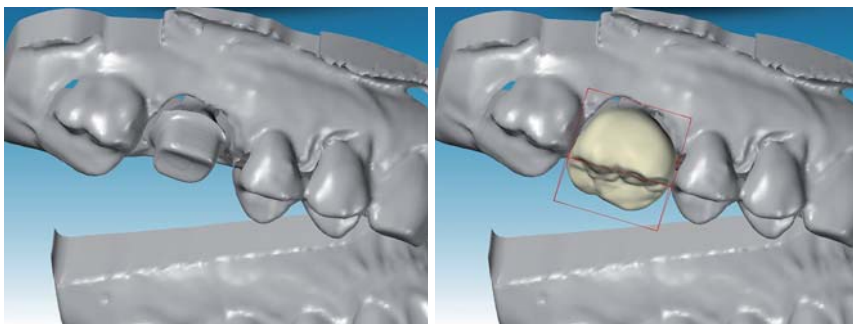


Abb. 9 und 10: Digitalisierung von Aufbau und Krone.

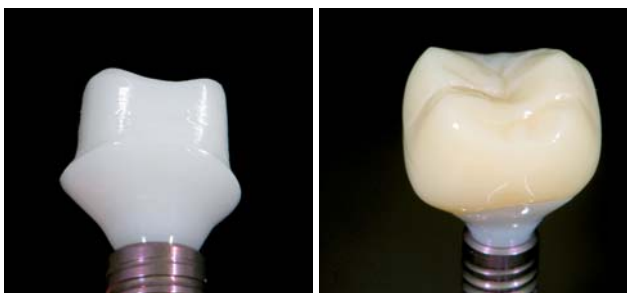

Abb. 11: Zirkoniumdioxid-Abutment aus gehiptem Zirkon. – Abb. 12: Vollanatomische Krone aus PMMA.

Definitive Versorgung

Nach weiterer dreimonatiger Integrationsphase erfolgte die definitive Versorgung. Diese wird jetzt auf dem Modell, das Grundlage für die provisorische Versorgung war, erstellt. Die Patientin wurde bis zu diesem Zeitpunkt erst mit einer Abformung belastet. Die Modelle waren bereits aus der Zeit der Herstellung des Provisoriums im Artikulator montiert. Um die durch das Provisorium optimal ausgeformten Weichteile auch weiterhin perfekt zu stützen, fiel die Entscheidung auf ein CAD/CAM-gefertigtes, individuelles Sekundärteil aus Zirkoniumdioxid.

Sollte das Dentallabor über kein CAD/CAM-System verfügen, kann entweder eine Modellation oder das Meistermodell über einen digitalen Anbieter Scan und Shape Service digitalisiert werden. Somit hat jedes Dentallabor, CAD-System unabhängig, die Möglichkeit, Originalkomponenten vom Hersteller auch im individualisierten Zustand zu erhalten.

Der basale Anteil der künftigen Mesostruktur wurde so gestaltet, dass er die Gingiva optimal unterstützt und einen idealen Übergang der Implantatverbindung zur Kontur der Krone schafft.

Nach der ausgeprägten provisorischen Phase ist nicht mehr mit einer deutlichen Veränderung des Gingivaumes zu rechnen, daher wurde der künftige Kronenrand nur 0,5–1,0 mm subgingival gelegt.

Die Wachsmodellation auf dem Hilfsteil, das der Implantatverbindung entspricht, wird mittels des CS2-Scanners digitalisiert (Abb. 9 und 10). Nach Versand der Daten erfolgt die Fertigung des individuellen Sekundärteils im Fräszentrum. Damit die erforderliche Passung und die für den Molarenbereich gewünschte Stabilität gewährleistet sind, werden die einteiligen Zirkoniumdioxid-Abutments aus gehiptem Zirkon gefertigt (Abb. 11).

Nach wenigen Tagen erhält der Zahntechniker das patientenspezifische Abutment zur Weiterverarbeitung. Im nächsten Schritt wird mittels CAD/CAM ein Verblendkäppchen aus Zerion® und eine vollanatomische Krone aus PMMA (Polycon® AE) konstruiert und nach Datenübertragung gefertigt (Abb. 12). Das Designen und die Fertigung des Sekundärteils mit der präzise passenden Krone kann über Cares® X-Stream™ (Straumann GmbH) zeitgleich erfolgen. Der Workflow ist somit perfektioniert.

In der chirurgischen Praxis wurde der Zirkondioxid-Aufbau mit 35 N/cm eingebracht. Der Schraubenkamin wurde mit nicht reizender PMMA/PEMA (Trim PEMA Temporary Resin Acrylic, Harry J. Bosworth Company) unter muldenförmiger Abschlussgestaltung verfüllt (Abb. 13 und 14). Abschließend wurde die provisorische Kunststoffkrone aufgesetzt (Abb. 15 und 16). In der Hauszahnarztpraxis wurde diese wieder entfernt und das Verblendkäppchen aufgesetzt (Abb. 17 und 18). Es erfolgte aus Sicherheitsgründen eine Überabformung mit einem Polyether-Abformmaterial (Impregum™ Penta™, 3M ESPE AG) (Abb. 19) und die entsprechende Farbauswahl. Nach zahntechnischer Verblendung wurde die definitive Versorgung eingesetzt. Die weiteren Aufnahmen zeigen die Restauration 18 Monate nach Eingliederung sowie den OPG-Ausschnitt (Abb. 20–22).

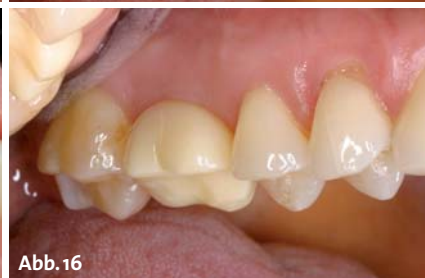
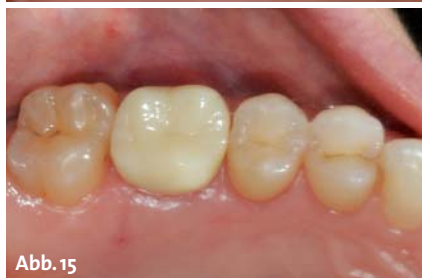
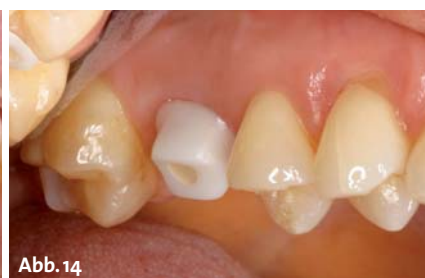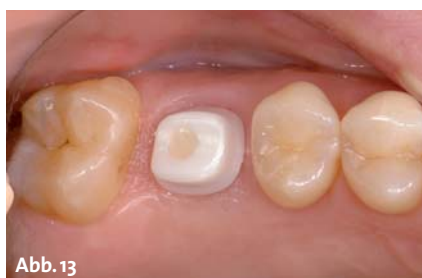Abb. 13 und 14: Zirkoniumdioxid-Abutment – okklusale und vestibuläre Ansicht. – Abb. 15 und 16: Provisorische PMMA-Krone – okklusale und vestibuläre Ansicht.

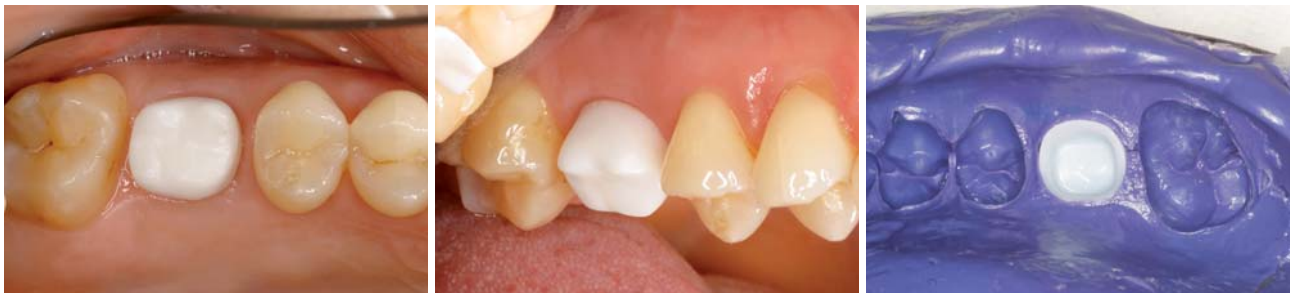

Abb. 17 und 18: Verblendkäppchen – okklusale und vestibuläre Ansicht. – **Abb. 19:** Verblendkäppchen in Überabformung (Polyether-Abformmaterial).

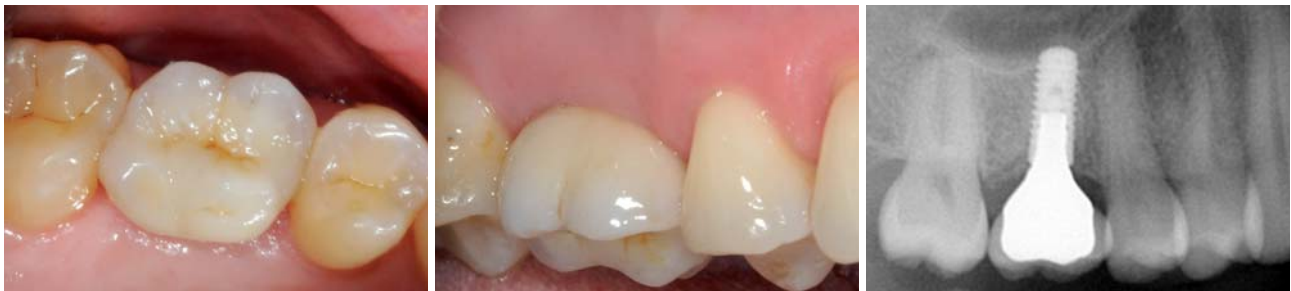

Abb. 20: Okklusale Ansicht der definitiven Versorgung. – **Abb. 21:** Vestibuläre Ansicht der definitiven Versorgung. – **Abb. 22:** OPG-Ausschnitt – 24 Monate nach Implantatinsertion.

Abutmentgestaltung und -materialauswahl

Es wurde dem individuellen Abutment der Vorzug gewährt, da die Retentionsfläche dieser Abutments im Vergleich zu konfektionierten Aufbauten deutlich größer ist. Das individuelle Abutment ermöglicht eine patientenbezogene Gestaltung der Präparationsgrenze.³ Die Zementfuge wird in den Bereich der marginalen Gingiva verlegt. Zementüberschüsse lassen sich sicherer und einfacher entfernen.⁴ Die Höckerunterstützung erfolgt bei der Anwendung individueller Abutments eher als bei Standardabutments der Implantathersteller. Bei regelgerechter Höckerunterstützung sinkt zudem das Chipping-Risiko.⁵

Die Anlagerung von Bakterien an exponierten Titanoberflächen von Implantaten und Implantataufbauten kann die mechanischen Eigenschaften des Titans verschlechtern, da Bakterien auf Titanoberflächen von Implantaten korrosiv wirken und Oberflächendefekte produzieren können.⁶ Dieses ist besonders für Abutments relevant, da sie dauerhaft in die dicht mit Bakterien besiedelte Mundhöhle ragen. Eine durch Korrosion aufgeraute Titanoberfläche fördert aufgrund ihrer vergrößerten Oberfläche weitere Bakterienanlagerungen. Eine Plaqueakkumulation am Abutment kann Entzündungen auslösen und ist eine der Ursachen einer irreversiblen Entzündung von Knochen und Zahnfleisch um das Implantat. Das Auftreten dieser Periimplantitis bedeutet meist den Verlust des Implantates. Zudem stellen die durch Korrosion freigesetzten Titanpartikel eine Form von Zytokinen dar, die im Sinne einer allergischen Reaktion Typ 4 zu Gewebsschäden führen. Der durch Zytokinen ausgelöste Gewebeschaden zeigt sich im Verlust von straffen Bindegewebszellen, die die Narbenstruktur im Implantatdurchtrittsprofil durch die Gingiva charakterisieren. Aus diesem Grunde wurde ein individuelles Zirkondioxid-Abutment gewählt.

Schlussfolgerung

Es konnte mit dem vorliegenden Fallbeispiel gezeigt werden, wie wenig die Patientin in der minimalinvasiven Implantologie mit Abformtechnik belastet wird. Es reicht bei strukturierter vorausschauender Planung eine Abformung im günstigsten Fall aus. Dies wird bei geschickter Anwendung aller Techniken und deren ineinandergreifendem Zusammenspiel, von der Operationsnavigation über die provisorische zahntechnische Restauration und letztendlich der definitiven abschließenden Prothetik, an diesem Fallbeispiel deutlich. Der rasante Fortschritt in Anwendung der digitalen Zahnmedizin wie auch die Verfügbarkeit hoch innovativer Werkstoffe lassen zukünftig weitere neue Fertigungswege und Behandlungskonzepte erwarten. Dabei bietet uns, wie gezeigt, die konventionelle Zahnmedizin und Zahntechnik in Kombination mit den heutigen digitalen Möglichkeiten bereits Wege der minimalinvasiven Behandlung. Wichtig ist, dass sich alle Behandler und Zahntechniker auf diese neuen Wege einlassen und versuchen, dem Neuen offen gegenüberzustehen und deren Umsetzung nicht scheuen. ■



■ KONTAKT

Dr. Dr. Rainer Fangmann, M.Sc. Implantologie

Facharzt für MKG-Chirurgie
Gesundheitszentrum St. Willehad
Luisenstr. 28, 26382 Wilhelmshaven
drfangmann@gmx.de



Dr. Carsten Franke

Roonstr. 12, 56068 Koblenz
info@franke-sattelberg.de